

Estudo do membro inferior: acidentes ósseos

ProfªDrª Eliane Gama

1. Osso do quadril: acetábulo – fossa do acetábulo

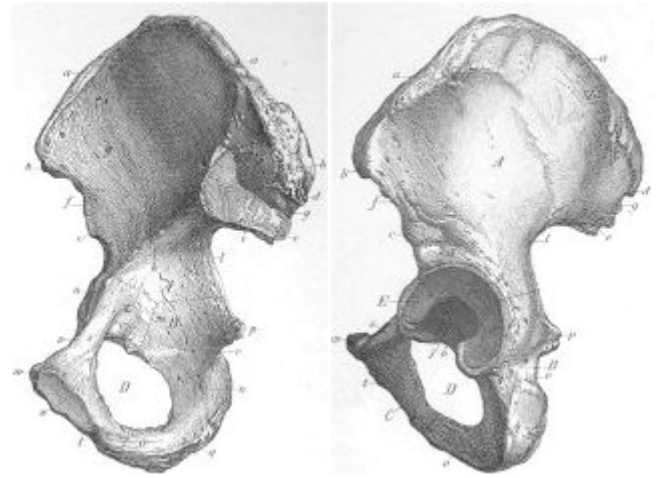
- a) ílio
- crista ilíaca
- fossa ilíaca
- face auricular
- espinha ilíaca ântero-superior
- espinha ilíaca ântero-inferior
- espinha ilíaca pósterio-superior
- ra ilíaca pósterio-inferior

b) ísquio:

- túber isquiático
- espinha isquiática

c) púbis:

- ramo superior
- ramo inferior



2. Fêmur

extremidade proximal:

- a
- colo
- trocânter maior
- trocânter menor
- linha áspera

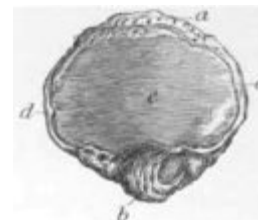b) extremidade distal:

- côndilo medial
- côndilo lateral
- fossa intercondilar
- epicôndilo medial
- epicôndilo lateral
- tubérculo adutor
- face poplíteia
- face patelar



3. Patela

- base
- ápice
- face articular (medial e lateral)



4. Tíbia

- a) extremidade proximal:
 - côndilo medial
 - côndilo lateral
 - eminência intercondilar
 - tuberosidade da tíbia
- b) corpo:
 - margem anterior
 - margem interóssea
- c) extremidade distal:
 - maléolo medial
 - incisura fibular da tíbia

5. Fíbula

- a) extremidade proximal:
 - cabeça
- b) corpo:
 - margem interóssea
- c) extremidade distal:
 - maléolo lateral

6. Pé

- 1, metatarso e falanges (proximal, média e

